

## LA CISTI DELL'ARTICOLAZIONE INTERFALANEA PROSSIMALE

E' una piccola neoformazione, che si forma sulla faccia dorsale della articolazione intermedia del dito, l'*interfalangea prossimale* (IFP). Questa è una delle sedi caratteristiche delle *cisti sinoviali*, neoformazioni che prendono origine dalla capsula di un'articolazione (fig. 1). Sinonimi di cisti sinoviale sono i termini *ganglio* e *igroma*.

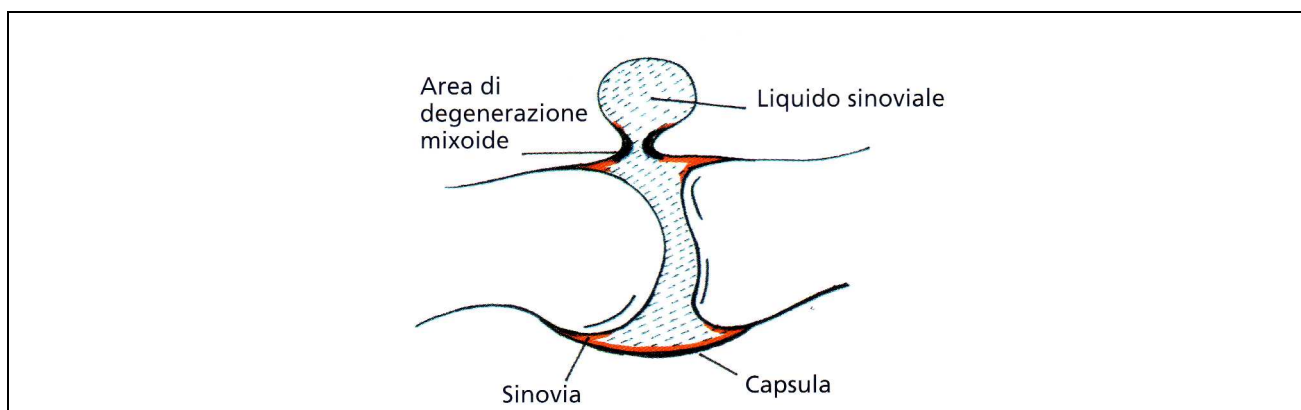


fig. 1, Landi – Catalano – Lucchetti, Trattato di Chirurgia della Mano, pag. 1497, fig. 122-2, Verduci Editore, 2007

### **CHI E' COLPITO DALLA MALATTIA**

La malattia è presente in età adulta, senza particolari distinzioni di sesso o età. Non è espressione di una situazione artrosica dell'articolazione.

### **SINTOMATOLOGIA**

La neoformazione è rotondeggiante, del diametro massimo di 5 mm. e si origina per degenerazione del tessuto della capsula dell'articolazione sottostante. Per effetto meccanico, il liquido sinoviale viene sospinto, durante il movimento, verso tale zona di degenerazione più debole, dando origine ad una nuova cavità, che è comunicante con la cavità articolare primitiva. E' frequentemente dolorosa, se è di piccole dimensioni, e può limitare il movimento. Non può essere considerata una neoplasia, in quanto non vi sono in letteratura casi di degenerazione maligna.

## DIAGNOSI DELLA MALATTIA

La cisti è ben visibile e la sua diagnosi è quindi facile. E' utile eseguire una ecografia, che confermi trattarsi di una cisti di origine articolare. Altri accertamenti possono essere utili, se l'ecografia dovesse escludere che si tratti di una cisti sinoviale.

## TRATTAMENTO DELLA CISTI DELLA IFP

Il trattamento è esclusivamente chirurgico. Altre metodiche non consentono l'asportazione completa della neoformazione. Una volta che l'ecografia conferma trattarsi di una cisti, l'intervento può essere differito, se non vi è sintomatologia dolorosa.

## INTERVENTO CHIRURGICO

L'intervento viene eseguito in anestesia tronculare, cioè un'anestesia locale che interessa solamente il dito, e in day surgery (fig. 2). La cisti viene asportata con il suo peduncolo e la zona capsulare di origine.

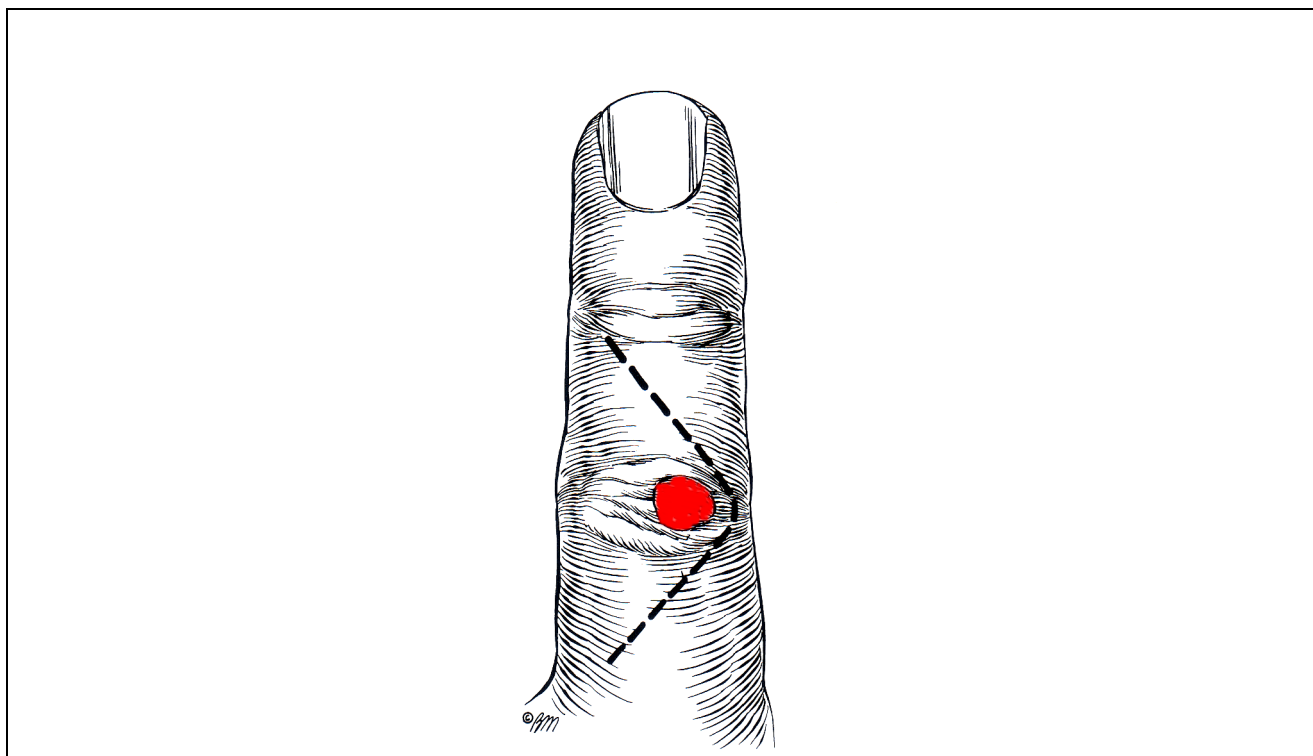


fig. 2, Green – Hotchkiss – Pederson – Wolfe, Green's Operative Hand Surgery, pag. 2235, fig. 63-36, Elsevier Churchill Livingstone, 2005

## **DECORSO POSTOPERATORIO**

Dopo l'intervento, è consigliato tenere il dito rivolto verso l'alto. Il paziente, se non vi sono controindicazioni, potrà lasciare l'ospedale in un paio d'ore. E' consentita l'immediata ripresa del movimento del dito. I punti di sutura vanno tolti in 10-12 giorni e la ripresa dell'attività lavorativa è di solito possibile nello spazio di 2 settimane. Talvolta la cisti può recidivare.

Dott. Paolo Tedesco